Ein Hämangioendotheliom der Volarhaut.

Inaugural-Dissertation

zur

Erlangung der Doktorwürde

in der

gesamten Medizin

verfasst und einer

Hohen Medizinischen Fakultät

der

Kgl. Bayer. Ludwig-Maximilians-Universität zu München

vorgelegt von

Hans Pröll

prakt. Arzt aus Dietfurt, z. Zt. Oberstabsarzt d. L.

München 1917.

Druck der Kgl. Hofbuchdruckerei Kastner & Callwey, München.

Ein Hämangioendotheliom der Volarhaut.

Inaugural-Dissertation

zur

Erlangung der Doktorwürde

in der

gesamten Medizin

verfasst und einer

Hohen Medizinischen Fakultät

der

Kgl. Bayer. Ludwig-Maximilians-Universität zu München

vorgelegt von

Hans Pröll

prakt. Arzt aus Dietfurt, z. Zt. Oberstabsarzt d. L.

R. UNIV
BLIOTHEEK
LEIDEN

München 1917.

Druck der Kgl. Hofbuchdruckerei Kastner & Callwey, München.

Gedruckt mit Genehmigung der medizinischen Fakultät
der Universität München.

Referent:
Seine Exzellenz Herr Prof. Dr. von Angerer,
Geheimer Rat.

Meiner Frau gewidmet.

Schon 1865 hat His jene platten Zellen, welche Blut- und Lymphräume, die serösen Höhlen und die Gelenkhöhlen mosaikartig auskleiden, von Epithel abgesondert und ihnen den Namen Endothelien gegeben. Und bald darauf — 1869 — schlug Golgi für die Geschwülste, die sich aus diesen Endothelien entwickeln, den treffenden Namen Endotheliom vor. Trotzdem dauerte es noch über drei Jahrzehnte, bis das Endotheliom als eigene selbständige Geschwulstgruppe ziemlich allgemeine Anerkennung fand. Zwar die eigenartige Stellung der Endothelzellen und deren genetische Beziehung zu manchen Geschwulstformen wurde von da ab nicht mehr übersehen. Sie fand vielmehr allgemeine Würdigung insbesonders auf Grund der ebenfalls um jene Zeit erschienenen Arbeiten v. Recklinghausens und Kösters. Klarheit und Einigkeit in der Auffassung der Endotheliome wurde aber damit nicht erreicht. Der Wirrwarr wurde eher größer. Er spiegelt sich am besten wider in den zwei bis drei Dutzend Namen, die nach und nach vorgeschlagen wurden: „Endothelkrebs (Schulz), Sarcoma endotheliale (durae) (v. Rindfleisch), Endothelsarkom (Fischer, Cramer), Bindegewebskrebs (Neumann), Tumeurs fibroplastiques ou sarcomateuses (Lebert), Carcinoma sarcomatosum (Sattler), Alveolärsarkom (Bill-

roth), Sarcoma plexiforme (v. Ewetzky), Angiosarkom (Waldeyer, Kolaczek, v. Hippel), Lymphangitis carcinomatosa (Schötteliius), Lymphgefäßkankroid, Carcinoma cerebrisimplex, Hirnkrebs, Fungus durae-matris, Kankroid der Pia des Gehirns (Arndt, R. Maier), Epithelkarzinom der Dura (v. Austizky), Papilloma Piae matris." Das waren nach der Borstschen Zusammenstellung die gebräuchlichsten Signaturen in jener Zeit für richtige Endotheliome, und Borst sagt, daß sich diese Namen mindestens auf das Doppelte vermehren ließen.

Geklärter wurde die Auffassung, als Volkmann in den neunziger Jahren mit seiner Schrift „Über die endothelialen Geschwülste" dem Prinzip der Geschwulstklassifikation nach der Histogenese Anerkennung verschaffte und speziell die Endothelien und ihre Geschwülste sowohl gegen die epithelialen wie gegen die bindegewebigen Zellen und Geschwülste scharf und überzeugend abgrenzte.

Damit soll nun nicht gesagt sein, daß das Endotheliom als eigene Geschwulstgruppe nunmehr völlig unbestritten war. Besonders der von Waldeyer vorgeschlagene, seine Anschauung über diese Geschwulst bezeichnende Name „Angiosarkom" war lange und bis in die neuere Zeit herein Favorit. Es gibt auch jetzt noch sehr überzeugte Endothel- und Endotheliomgegner, zumal unter den Anatomen. Sie rechnen das Endothel dem Epithel zu. Die Pathologen und Chirurgen aber erkennen in der weitaus überwiegenden

Mehrzahl die Endothelien als wohldifferenzierte Elemente an und ihre Geschwülste als selbständige Geschwulstgruppe.

Da auch in neuerer Zeit die Selbständigkeit der Endothelien und damit der Endotheliome wieder bestritten wird, empfiehlt sich wohl eine kurze Zusammenfassung der hauptsächlichsten Gründe, welche für die weitgehende Selbständigkeit der Endotheliome sprechen. Da aber die Selbständigkeit des Endothelioms mit der Selbständigkeit seiner Bausteine, der Endothelzellen, steht und fällt, kann die diesbezügliche Überprüfung des Endothels kaum übergangen werden. Sie soll sich auf das Endothel der Blut- und Lymphgefäße beschränken.

Die Untersuchungen führen auf entwicklungsgeschichtliches, anatomisches und physiologisches Gebiet. Von der entwicklungsgeschichtlichen Beobachtung der endothelialen Gebilde kann man nicht sagen, daß sie Klärung gebracht hätte, im Gegenteil. Sie hat aber ein Gutes gebracht, nämlich die Erkenntnis, daß man das Endothel eben nehmen muß, wie es ist. „An den Ufern plasmatischer Ströme", sagt Borst, „sind die Endothelien zu fliesenartigen Auskleidungszellen dieser Räume geworden, haben sich immer mehr ausgebildet und haben so wohlcharakterisierte morphologische und funktionelle Eigenschaften angenommen."

Fruchtbarer als die entwicklungsgeschichtlichen Untersuchungen und Schlußfolgerungen waren auf diesem Feld die morphologischen Beobachtungen. Als Hauptcharakteristikum der

Endothelzellen gilt ihre plättchenartige, häutchendünne Form, so daß sie ähnlich einem Wandplattenbelag die Blut- und Lymphräume usw. mit einer einschichtigen Zellage überkleiden. Es gibt zwar auch platte Deckzellen von sicher epithelialer Herkunft, wie z. B. der Glomeruli, der Lungenalveolen; sie sind aber durch den stets nachweisbaren direkten Zusammenhang mit hohem Epithel leicht zu unterscheiden (Ribbert). Strittig ist die Zugehörigkeit der serösen Deckzellen.

Die Untersuchung der endothelialen Zellen unter abnormen Bedingungen führte zu Ergebnissen, die nicht nur Schlüsse auf die Herkunft und histologischen Beziehungen der Endothelien zulassen und für die Gesamtheit der Endothelien charakteristisch sind, sondern auch das Verständnis der endothelialen Geschwulstbildung näher bringen.

Bei der Wundheilung, der Thrombusorganisation, bei akuten und chronischen Entzündungen sieht man die Endothelien unter Aufgabe ihrer platten Form in Wucherung übergehen, Granulationszellen bilden, die, in Spindelform sich streckend und Fortsätze bildend, zu richtigem Bindegewebe werden. Bei der Heilung von Gefäßwunden sieht man aber außer dem Bindegewebe auch die neugebildeten elastischen Fasern und die neugebildeten glatten Muskelfasern aus dem Endothel sich entwickeln. Die jungen Endothelzellen können sich also sowohl nach der Seite der Fibroblasten und Elastoblasten wie der Myoblasten differenzieren (Borst).

Anderseits ist eine Umwandlung der platten Endothelzellen in kubische und zylindrische durchaus epithelähnliche Zellen auch am Blut- und Lymphgefäßendothel zu beobachten, nicht bloß an den serösen Deckzellen, denen ohnehin nähere Verwandtschaft zum Epithel nachgesagt wird. Auch mehrkernige Riesenzellen neben epithelialen Zellen sieht man bei spezifischen Entzündungen vielfach aus den Endothelien hervorgehen. Besonders schlüssige Gründe für die hochgetriebene Ausdifferenzierung und Selbständigkeit der Endothelien hat die Physiologie insbesonders Heidenhain beigebracht. Danach soll der Stoffwechsel im Lymph- und Kapillargebiet nicht bloß durch Osmose und Diffusion vor sich gehen, sondern einer aktiven Mitwirkung der Blut- und Lymphgefäßendothelien den normalen Ablauf verdanken. Das Endothel hätte durch Sekretion und Beimengung von Stoffen (vielleicht auch durch Resorption) an der Qualitätsveränderung des Lymph- und Blutplasmas wesentlichen Anteil, also eine außerordentlich wichtige biologische Funktion. Diese Annahme wird auch durch Beobachtungen auf pathologisch-histologischem Gebiet gestützt. Erstens reagieren die Endothelien auffallend prompter und intensiver auf Reize als die anderen Gewebszellen. Dann sind unter gewissen krankhaften Verhältnissen hyaline schleimige und insbesonders amyloide Ausscheidungen so auffällig an und in den Gefäßen, oft dicht unter dem Endothel anzutreffen, daß sie den Eindruck erwecken, als wäre es liegengebliebenes Endothelprodukt (Borst).

Die morphologische und physiologische Betrachtung zeigt uns also die Endothelien als hochdifferenzierte Gebilde in selbständiger Stellung zwischen dem Epithel und dem Bindegewebe, aber mit noch teilweise erhaltener Veranlagung einerseits das Epithel, anderseits das Bindegewebe in Wachstum und Funktion mehr oder minder erfolgreich zu imitieren. Solche Rückfälle in den fötalen Zustand und verwirrende Übergänge und Metamorphosen trifft man fast immer bei der geschwulstmäßigen Endothelwucherung, beim Endotheliom. Diese „Zwitternatur", wie Borst sie scharf bezeichnet hat, war es, was die Beurteilung so sehr erschwert hat, und noch erschwert, aber für das Endothel und das Endotheliom recht charakteristisch ist. Es kann an der Selbständigkeit der Endothelien und der Endotheliome kaum gezweifelt werden.

Ganz auseinandergehend sind die Anschauungen darüber, was alles als Endothel und als Matrix eines Endothelioms anzusehen ist und was nicht.

Die einen ziehen den Kreis eng und wollen nur die Geschwülste der Blut- und Lymphgefäßendothelien als Endotheliome gelten lassen. Die anderen sind weniger exklusiv und beziehen auch jene Geschwülste ein, die sich aus den Belegzellen der Meningen, der serösen Häute, der Speicheldrüsen usw. entwickeln.

Die Blut- und Lymphgefäßendotheliome sind eine Klasse für sich, charakterisiert durch den angioblastischen Wachstumstypus. Diese Imitation des normalen Blut- und Lymphgewebes tritt

in allen einwandfreien Fällen mehr oder weniger deutlich hervor, wenn auch geschwulstmäßig zerzerrt (Borst).

Auch die meningealen Endotheliome wird man als solche gelten lassen müssen; wegen ihrer abweichenden Struktur kommt ihnen aber eine besondere Stellung zu. Dagegen wird es für die Geschwülste aus den serösen Deckzellen immer wahrscheinlicher, daß sie nicht hierher gehören. Abgesehen von entwicklungsgeschichtlichen, auf epitheliale Herkunft hinweisenden Gründen zeigen diese Geschwülste karzinomähnliche Struktur („Endothelkrebs") und auch klinisch unstimmige Besonderheiten.

Die Endotheliome der Speicheldrüsen, der Hoden usw. sind meist Mischtumoren.

Unter den Endotheliomen im engeren Sinn unterscheidet man das Lymphangioendotheliom, d. i. die blastomatöse Wucherung der Lymphgefäßendothelien und das Hämangioendotheliom, das Blastom der Blutgefäßendothelien.

Die Hämangioendotheliome hat man meist wieder in zwei Unterarten abgeteilt, die Hämangioendotheliome im engeren Sinn, also die Wucherungen der richtigen, die Gefäßinnenwand auskleidenden Endothelien (intravaskuläre Form) und die Peritheliome, die Geschwülste der Perithelien, der die Gefäßaußenwand bekleidenden Zellen (extravaskuläre Form). Peritheliome können aber außer von den Perithelien auch von den Endothelien der perivaskulären Lymphscheiden abstammen, wären also in diesem Fall eigentlich Lymphangioendotheliome.

Deswegen und wegen noch einiger anderer Besonderheiten wird das Peritheliom meist als Geschwulstgruppe für sich behandelt. Und es ist üblich geworden, unter Hämangioendotheliom nur die Geschwülste der eigentlichen Blutgefäßendothelien zu verstehen.

Richtige Hämangioendotheliome sind sehr selten. Beschrieben wurden deren, auch unter anderen Namen, zwar viele. Es wurde aber sehr strenge gesiebt, besonders von Ribbert, und was schließlich an anerkannten Hämangioendotheliomen geblieben ist, kann man an den Fingern abzählen.

Es sind die bekannten Fälle von Borrmann, Steudener, Maurer, Waldeyer, Nauwerk, Limacher, Langhans, Colmers. Dazu kamen dann in neuerer Zeit noch mehrere gut begründete Fälle, wie die von Giesen, Eyl, besonders der interessante Fall von Wassilieff u. a. Es dürfte sich erübrigen, alle diese Beobachtungen eingehend durchzusprechen. Wer sich ernstlich für Hämangioendotheliome interessiert, kennt sie ohnehin, und jedem anderen ist mit einem kurzen zeichnungslosen Auszug nichts gedient.

Alle diese Fälle sind in ihrer Struktur grundverschieden voneinander, wie dies ja dem entwicklungsgeschichtlichen und geschwulstmäßig verzerrten Charakter der endothelialen Geschwulstelemente entspricht. Immerhin lassen sie sich in 2 Gruppen trennen: in solche Hämangioendotheliome, die weiter nichts sind als ein Konvolut von bluthaltigen kapillarähnlichen Röhren

oder kavernösen Räumen mit verdicktem, bis epitheloidem Endothel als Innenauskleidung und in solche, bei denen die Geschwulstzellen Neigung zeigen, zusammenhängende größere Herde zu bilden, wobei aber diese Zellherde mit dem Gefäßendothel in nachweisbarer Verbindung bleiben. Unser Fall, der nunmehr beschrieben werden soll, gehört zur letzteren Gruppe.

*

Barbara Straßer, 42 Jahre alt, Bauersfrau aus Anzing b. München, suchte im September 1916 wegen einer kirschgroßen Geschwulst in der Haut der linken Hohlhand die Chirurgische Klinik zu München auf.

Familienanamnese ohne Belang. Insbesondere sind Erkrankungen an Warzen, Feuermalen, Geschwülsten in der Familie nicht vorgekommen. Auch Patientin hatte niemals etwas Derartiges.

Anfang Mai 1916 bemerkte Patientin in der Haut der linken Hohlhand ein kleines bräunliches Knötchen, das beim Fassen lästig wurde. Patientin weiß mit aller Bestimmtheit, daß an dieser Hautstelle früher nichts Abnormes gewesen war, etwa ein winziges Feuermal, eine Warze, eine Narbe u. dgl. Auch druckschmerzhaft oder reizbar war die Hautstelle früher nicht gewesen. An eine vorausgegangene Verletzung, z. B. mit einer Nadel, einem Dorn oder Splitter kann sich Patientin nicht erinnern; auch nicht an eine außergewöhnliche Prellung. Patientin mußte aber seit Kriegsbeginn in Vertretung des im Felde stehenden Mannes schwere Männerarbeit verrichten.

Die kleine verdickte Stelle vergrößerte sich nach und nach, wurde schmerzhaft und fing zu nässen an. Das Sekret war meist rötlich gefärbt; zu einer richtigen Blutung ist es aber nie gekommen. Schmerzen verursachte das Geschwülstchen nur, wenn Patientin mit der Hand fest zugreifen mußte.

Patientin suchte am 2. September 1916 das Ambulatorium der Chirurgischen Klinik zu München auf. Nach dem Befundbericht handelte es sich bei der im übrigen gesunden Frau um eine in vier Monaten zu Kirschgröße herangewachsenen Geschwulst in der linken Hohlhand. Das rundliche, braunrote Geschwülstchen ragte halbkugelig über die Hautfläche hervor, war exulzeriert, wenig höckerig, weich und war gegen die Unterlage verschieblich. Die Beweglichkeit des Gold- und Kleinfingers war nur wenig behindert. Zentralwärts keine Drüsenvergrößerung, auch sonst nirgends Metastasen.

Am 2. September wurde der kleine Tumor von Herrn Oberarzt Dr. Angerer exstirpiert. Die Geschwulst zeigte sich gegen die Umgebung gut abgegrenzt und reichte tiefenwärts bis zur Hohlhandfaszie, von der sie noch durch eine dünne Fettschicht getrennt war. Es war ein ersichtlich von der Haut ausgehender, noch abgeschlossener Tumor.

Völlige Heilung in 3 Wochen. Die Frau hat keinerlei Beschwerden oder funktionelle Störungen, verrichtet vielmehr die schweren Arbeiten wieder wie vor der Erkrankung.

Histologisches Bild.

Der exstirpierte kleine Tumor ließ makroskopisch keinerlei Besonderheiten erkennen. Er hatte die Größe einer mittleren Kirsche, war von rundlicher Form und weicher Konsistenz. Eine eigentliche Kapsel fehlte, die Oberfläche war vielmehr höckerig, da und dort eingerissen.

Einen ganz eigenartigen Befund ergab das mikroskopische Bild. Es soll deswegen einer ausführlichen Besprechung unterzogen werden. Der Tumor ragt in voller Größe über das ringsherum eingesunkene Hautniveau hervor. Die Epidermis geht gut erhalten seitlich bis an die Geschwulstbasis heran, deckt die Umschlagstelle zur Geschwulstprominenz nur mehr mit den Unterlagen der Keimschicht und endet in halber Höhe der Geschwulst vollständig. Die Epidermis über der Geschwulst ist also größtenteils exulzeriert. Auf der Höhe der Geschwulst findet sich, von einer dünnen, kleinzelligen Exsudatlage überschichtet, noch ein dünner, aber ausgedehnter Keimschichtrest ohne seitlichen Zusammenhang mit der übrigen Haut. Soweit die Epidermis nicht durch die angegebene zentrale Exulzeration verloren gegangen ist, ist die epitheliale Basalschicht auch mikroskopisch gut erhalten, ohne Lücken und ohne Übergänge ins Tumorgewebe.

Von einer Geschwulstkapsel ist nirgends etwas zu sehen. Die Geschwulst verliert sich nach rückwärts und seitlich ohne scharfe Begrenzung gegen das Unterhautzellgewebe und die Gebilde der Kutis.

Nekrotische Partien oder sonstige regressive Gewebsveränderungen sind nirgends.

Die Schnitte zeigen uns den Tumor zusammengesetzt aus hell erscheinendem Bindegewebe, den wie dunkleren Inseln darinnen liegenden Tumormassen und auffällig vielen und weiten über die Inseln und das Bindegewebe verstreuten Bluträumen. Geschwulstgewebe und Bindegewebe halten sich in Bezug auf Flächenanteil annähernd die Wage. Dieser Anteil auf Halbpart trifft aber nur für die Geschwulst als Ganzes genommen zu und nicht für jeden einzelnen Geschwulstabschnitt. Im Zentrum und gegen den freien Rand hin überwiegen die inselartigen Geschwulstalveolen; gegen das gesunde Gewebe hin überwiegt das bindegewebige Stützgerüst.

Das Bindegewebe, an Flächeninhalt, wie schon gesagt, dem der Geschwulstinseln gleichkommend, füllt wie eine leichtgestreifte Grundsubstanz den Raum zwischen den Geschwulstinseln aus. Die Bindegewebsfasern legen sich meist parallel zu den Ufern der Geschwulstinseln um dieselbe herum und suchen sich im übrigen zwischen den Inseln durch wie in plötzlich erstarrter Strömung. Die Substanz ist mäßig zellreich, von feiner welliger Faserung, fast durchsichtig hell, von zarter Rosatönung. Dadurch hebt sich einerseits das lebhafte Blauviolett der Geschwulsthaufen und anderseits das Weiß der Spalten und Lücken mit dem Rot ihrer Blutkörperchen in prächtiger Klarheit ab.

Wenn auch die durch einen Zellsaum ausgezeichneten Spalten und Kavernen durch ihre Zahl,

Größe und Mannigfaltigkeit der Formen weitaus überwiegen, so sind doch zellsaumfreie Spalten im Bindegewebe nichts Seltenes. Sie sind klein, schmal und liegen immer in der Längsrichtung der Fasern, sehen also aus wie Längsrisse im streifigen Bindegewebe. Man kann sich kaum vorstellen, daß sie anders entstanden sind als durch Auseinanderreißen benachbarter vorher zusammenhängender Fibrillen. Sie liegen meist in der Richtung der Bindegewebszüge, auch in ihren Krümmungen. Sie schmiegen sich anderseits mit der Bindegewebsfaserung auch eng den Formen der Geschwulstinseln an. So erscheinen dem Beobachter die vielgestaltigen, seen- und fjordähnlichen Silhouetten der Höhlen ganz natürlich. Interessant ist es, daß manche dieser Bindegewebsspalten nur zum Teil endotheliale Bekleidung haben, z. B. an der einen Hälfte, an der anderen nicht. Man wird daraus den Schluß ziehen können, daß zum Teil auch zellsaumfreie Spalten — was wir für Bindegewebsrisse angesprochen haben —, schon intra vitam entstanden sind und daß die hierher gelangten Endothelien ihrem tektilen Drang nachgebend, sich in erster Linie an die Auskleidung der nackten Hohlräume machten.

Was die Geschwulstinseln anlangt, so sind die größeren schon makroskopisch gut sichtbar; sie haben zum Teil längliche, zum Teil rundliche oder ovale Form und erreichen einen Durchmesser bis zu 2 oder 3 mm. Nach abwärts finden sich alle Abstufungen bis zu mikroskopischen Größenverhältnissen.

Die Geschwulstinseln bestehen in der Hauptsache aus einer Unmasse von Geschwulstzellen, worin blutkörperchenhaltige Hohlräume wie Seen ins Gelände eingestreut sind.

Die Geschwulstzellen liegen dicht gedrängt und anscheinend regellos nebeneinander. Ihre Kerne haben sehr intensive Tinktion, während das Protoplasma ungefärbt und daher wenig sichtbar ist.

Die Gestalt der Kerne ist oval oder länger ausgezogen, auf das 4- oder 5fache des Dickendurchmessers. In den Kernen sind gewöhnlich dunklere Kernkörperchen sichtbar. Man findet aber auch ganz schmale, noch wie Endothelien aussehende Zellen. Gerade diese schmalen oder schmalkantig getroffenen Zellen zeigen häufig eine leichtere oder stärkere Krümmung. Karyokinesen fehlen. Von einer Interzellularsubstanz ist nichts zu finden.

Wie die Geschwulsthaufen schon makroskopisch sich auffällig vom Bindegewebe abheben, so unterscheiden sich auch die einzelnen Geschwulstzellen mikroskopisch von den einzelnen Bindegewebszellen der näheren oder weiteren Umgebung schon durch ihre viel intensivere Tinktion.

Auch von den Epithelzellen der Haut- und der Halsdrüsen sind die Geschwulstzellen auf den ersten Blick zu unterscheiden. Die Epithelien sind etwas größer und massiger und verleugnen nirgends ihre scharfumrissene charakteristische Form und Anordnung in den epidermoidalen Gebilden. Auch das Protoplasma der Epithelien erscheint etwas rötlich getönt. Von Übergängen

zwischen Epithelien und Geschwulstzellen findet sich nirgends eine Spur.

Blutextravasate in die Zellhaufen hinein fehlen in größerer Ausdehnung vollständig, aber vereinzelte rote Blutkörperchen sieht man außerhalb der besprochenen Hohlräume öfters liegen. Die meisten dieser vermeintlichen punktförmigen Blutextravasate erweisen sich übrigens bei näherem Zusehen als der Inhalt von Querschnitten kapillarähnlicher Gebilde.

Hyaline Ausscheidungen oder zylindromatöse Gebilde finden sich nirgends.

Das Besondere gibt unserer Geschwulst weniger ihre üppige Zellproliferation als die Kombination mit den eingestreuten bluthaltigen Hohlräumen.

Man findet solche Röhren und Lücken sowohl innerhalb der Geschwulstinseln selbst wie an den Ufern, zwischen diese und Bindegewebe eingeschoben, aber auch innerhalb der Bindegewebszüge. Diese letzteren im Bindegewebe liegenden Lücken erweisen sich zumeist als normale bis stark erweiterte Gefäßschnitte. Sie sollen vorerst überhaupt außer Betracht bleiben. Die nachfolgende Beschreibung soll sich lediglich auf jene Bluträume beziehen, die nach Lage und Aussehen Bestandteile der Geschwulst selbst sind. Alle diese Lücken und Röhren sind, wie schon gesagt, zum größeren Teil mit gut erhaltenen roten Blutkörperchen erfüllt, zum geringeren Teil leer. Des weiteren sind ihre Ränder durch einen auffälligen, in gesteigerter Proliferation befindlichen Zellsaum ausgekleidet. Drittens stehen die

Lücken durch vielfache Ausläufer und Zellwucherungen mit den Geschwulsthaufen in inniger und wie man schon vorwegnehmend sagen kann, genetischer Beziehung. So geben diese Hohlräume durch diese und noch einige kleine Besonderheiten der Neubildung ein ganz bestimmtes Gepräge.

Innerhalb der Geschwulstinseln findet man diese Lücken so gut wie überall, aber nicht gleich zahlreich. An einigen Stellen sind ihrer so viele, daß sie dicht neben einander liegen. An anderen Stellen — und das ist die Norm — umfaßt die mittlere Vergrößerung mehrere in die Zellhaufen eingestreute Höhlen. Nur an ein paar Stellen umfaßt das gleiche Gesichtsfeld lediglich lückenfreie Zellgebiete.

Diese Lücken oder Röhren, wie man sie wohl besser nennt, variieren an Größe außerordentlich, vom kleinsten Spältchen, das kaum für ein Blutkörperchen Platz gibt, bis zu mächtigen Bluträumen.

Nicht minder wechselvoll ist die Gestalt dieser zahlreichen Hohlräume: Runde und ovale Lumina, schmale und breite Spalten und besonders viele buchtenreiche Formen beleben das Bild. Die größeren dieser Bluträume sind gewöhnlich ganz unregelmäßig geformt und in lange schmale Zipfel ausgezogen.

Die Ränder dieser Röhren sind sämtlich von schön ausgeprägtem Zellbelag eingesäumt. Nicht selten trifft man als innersten Auskleidungssaum ganz platte, nicht so dicht nebeneinander liegende, also fast normal aussehende Endothelien, nur daß

die Tinktion eine viel stärkere ist, als an den normalen Gefäßen im Bindegewebe. Häufiger findet man sie verdickt, dicht nebeneinander gepreßt, stellenweise beinahe kubisch. An einigen Stellen oder Höhlen sieht man die ovalen Endothelien auch mit der Spitze gegen das Lumen gerichtet, wie flottierend.

In einzelnen Bluträumen kann man die Zellen noch in einer einzigen Schicht nebeneinander gefügt antreffen. Das Gewöhnliche aber ist, daß sie in zwei und drei Lagen und noch mehr übereinander geschichtet sind, aber nicht etwa in regelmäßigen Reihen, sondern ersichtlich ganz planlos.

Die innersten Zellen trifft man dabei häufig noch platt und parallel zum Ufer gestellt; die nächsten schon verdickt und schräg oder quer gestellt. Man sieht an ein- und derselben Röhre auch ein- und mehrschichtige Lagen, z. B. daß das eine Ufer noch wie normal aussehendes Endothel zur Auskleidung hat, das andere Ufer schon verdickte, wild wuchernde Zellen.

Die Endothelproliferation ist, wie schon angedeutet, in der Regel eine zentrifugale, d. h. die Höhlenzipfel und Ausläufer dringen gegen die Umgebung vor. In einzelnen Höhlen sieht man aber auch eine zentripetale Zellvermehrung gegen das Lumen hin. Entweder derart, daß dem mehr oder minder normalen Endothelsaum nach innen Zellbänke vorgelagert sind oder daß einzelne Buchten oder kleinere Höhlen mit Zellhaufen ausgefüllt sind. Ein bindegewebiges, gegen das Lumen vorgestülptes Stützgerüst für diese

Zellen, also eine Art polypöse Anlage, ist dabei nicht zu sehen. Diese Zellhaufen im Höhlenlumen sehen vielmehr zusammenhanglos wie angeschwemmt aus.

Wir haben also bisher zwei voneinander ganz verschiedene Gebilde unseres Tumors kennen gelernt. Zuerst die ungeordneten, an Sarkome erinnernden Zellhaufen, dann die auffälligen Bluträume in und zwischen den Haufen. Jetzt wollen wir eigentümliche Zellformationen untersuchen, die wie Zellstraßen die Höhlen untereinander verbinden, oder von den Höhlen in die Zellhaufen hineinführen, aber auch für sich allein innerhalb und außerhalb der Zellinseln anzutreffen sind. Welch hervorragende Rolle sie beim Aufbau des ganzen Tumors spielen, werden wir später noch sehen.

Am meisten in die Augen springend sind die schmalen Zellbänder, welche die benachbarten Spalten und Höhlen miteinander verbinden. Sie sind recht häufig, sogar etwas gewöhnliches. Sie ziehen gern von einem spitz ausgezogenen Eck der einen Höhle zur nächst erreichbaren Bucht der Nachbarhöhle und von dort sieht man ähnliche Bänder wieder weiter ziehen, zu einer 3. oder 4. Höhle. Das Ganze gibt ein Bild, wie wenn ein Kanal nach einander 3—4 Seen durchfließen würde.

Neben diesen Verbindungssträngen von Höhle zu Höhle findet man aber auch ähnliche Zellkanäle und Zellstränge von den Höhlen zu den sarkomähnlichen Zellhaufen hinführen. Sie sind viel kürzer als die interkanalikulären Verbindun-

gen, gewöhnlich auch breiter und verlieren oft schon alsbald nach dem Abgang aus der Höhle die für diese Zellstraßen sonst charakteristische Bauordnung.

Auch scheinbar zusammenhanglose Strecken findet man überall. Innerhalb der Zellinseln sind sie bei dem Wirrwarr an Zellen oft nur schwer zu erkennen; an anderen Stellen heben sie sich aber wieder recht auffällig ab.

Anastomosen sind selten oder bei der Überfülle an Zellen nicht mehr zu unterscheiden.

Alle diese Zellbänder heben sich in der Regel gegen die ungeordnete Zellnachbarschaft rechts und links, trotz der Gleichheit der Bausteine schon durch die stramm eingehaltene Längsrichtung der Zellen gut und unverkennbar ab. Die Zellbänder setzen sich zusammen aus zwei, seltener auch aus mehr nebeneinander liegenden Zellketten. Die Zellen dieser Zellketten sind, wie schon gesagt, der Länge nach aneinander gereiht, etwa wie spielende Kinder Hagebutten an der Schnur auffädeln.

Es finden sich nun Zellbänder, bei denen die besprochenen zwei oder drei Zellketten dicht nebeneinander liegen — solide Zellschläuche. Weitaus das Häufigere aber ist, daß die Zellketten nicht dicht nebeneinander liegen, sondern daß sie in geringem Abstand voneinander, also einen schmalen Spalt zwischen sich lassend, parallel verlaufen. Diese letzteren, zweizeiligen, auseinandergerückten Zellreihen, haben dann kapillarähnliches Aussehen. Von normalen Kapillaren unterscheiden sie sich aber durch die Verdickung

der Wandzellen, dann durch die üppige Zellproliferation.

Wir haben also zwei Arten von Zellbändern, solide und kanalisierte. Die letzteren weitaus überwiegend.

In manchen Zellhaufen sind auch Querschnitte von Zellschläuchen und kapillarähnlichen Anlagen sehr zahlreich. Man findet dann die als Gefäßwand fungierenden Zellen wie Radfelgen abgebogen, sich um das Lumen legen. Zwei oder drei dieser felgenähnlichen aber immerhin dicken Endothelien bilden dann die innerste Lumenbegrenzung. Nach außen legen sich dann andere Zellen im Kreis herum. Nie sind aber diese Zellen radiär gestellt wie beim Peritheliom.

Die Lumina all dieser Zellschläuche, der längs- und der quergetroffenen sind teils leer, teils enthalten sie gut erhaltene rote Blutkörperchen. Die Menge der roten Blutkörperchen steht gewöhnlich im Verhältnis zur Weite der Lumina. Manche dieser Gebilde sind so eng, daß die einzelnen Blutkörperchen nur hintereinander, sozusagen im Gänsemarsch, anzutreffen sind. Die roten Blutkörperchen zeigen überall das gleiche frische Aussehen. Veränderungen an den Erythrocyten, die auf Altersunterschiede an verschiedenen Stellen schließen lassen, finden sich nirgends.

An den längs getroffenen Zellschläuchen, insbesonders an den kürzeren Teilstrecken läßt sich als nicht seltene Erscheinung beobachten, daß sich die zweizeiligen Zellreihen am peripheren Ende zum spitzen Winkel zusammenlegen und so schneepflugartig ins fremde Gewebe ein-

dringen. Auch an den nicht kanalisierten Zellbändern kann man da und dort das periphere Ende in einer langausgezogenen Spitze zulaufen sehen.

Bei der Sprossenbildung scheint in unserer Geschwulst die Bildung der soliden Sprossen das Primäre zu sein und die Kanalisierung dieser Stränge rasch zu folgen, ein Vorgang, wie er auch der physiologischen Gefäßbildung entspricht. Bei einigen dickeren Strängen hat man allerdings den Eindruck, als ob ein vordem vorhanden gewesenes Lumen nachträglich durch die üppige Endothelproliferation wieder aufgefüllt, konsolidiert worden wäre.

Die strang- und röhrenförmigen Aussprossungen des Blutraumendothels in die Umgebung hinein trifft man so gut, wie bei allen Bluträumen an. Es scheint demnach diese Ausbreitungsart durch einzelne Sprossen die Regel zu sein oder wenigstens der ungeordneten Zellwucherung voran zu gehen. Man kann auch ziemlich häufig beobachten, wie die proliferierende Blutraumwandung von den nachbarlichen wildwuchernden Zellmassen durch einen Bindegewebssaum getrennt ist und nur 1 oder 2 Zellstraßen den Bindegewebssaum durchschneiden und den Anmarschweg der Endothelien erkennen lassen.

Bei anderen Bluträumen allerdings, und zwar bei der Mehrzahl geht der hypertrophische und hyperplastische Endothelsaum so kontinuierlich in die ringsherum anliegenden Zellmassen über, daß eine regellose diffuse Wucherung (unter Verzicht auf Sprossenbildung) angenommen werden muß.

Wir hätten also in unserer Geschwulst, neben der kapillarähnlichen Endothelsprossung auch eine ungeordnete diffuse Endothelwucherung und zwar eine diffuse Endothelwucherung, die sich direkt an die Blutraumendothelien anschließt, und eine solche, die sich erst aus den Zellsprossen entwickelt.

Geschwulstbestimmung.

Die Hauptmasse unserer Geschwulst besteht, wie schon ausgeführt, aus mehr oder minder großen Inseln und Haufen dichtgedrängter, ungeordneter, ovaler bis länglicher Zellen.

Diese diffusen Massen von spindelförmigen Zellen geben, mit starker Vergrößerung betrachtet, entschieden sarkomähnliches Aussehen. Ihre alveolähnliche Gruppierung vollends zu mehr oder minder großen durch Bindegewebe abgeteilten Haufen, läßt in erster Linie an Billroths Alveolärsarkom denken.

Was aber unsere sarkomähnlichen Inseln schon bei oberflächlicher Betrachtung von gewöhnlichen Sarkomen und Alveolärsarkomen unterscheidet, ist ihre reichliche Durchspickung und nachbarliche Verbindung mit vermehrten Bluträumen.

Bei der Frage nach der Deutung dieser Kombination von sarkomähnlichen Zellhaufen mit vermehrten Bluträumen ist der nächstliegende Gedanke der, ob nicht lediglich ein Sarkom mit besonders reich entwickelten Blutgefäßen vorliegt. Ein paar Zellhaufen mit ziemlich zentral gelegenen Bluträumen, lassen auch daran denken, daß es

sich vielleicht ursprünglich um die Gruppierung gewöhnlicher Sarkomhaufen, um die Blutgefäße herum handelt. Also um ein Sarcoma perivasculare, wie Borst diese nicht seltene Sarkomform nennt. Es wäre ja denkbar, daß durch die nachträgliche Konfluenz dieser perivaskulären Zellhaufen das ursprüngliche Bild verwischt wurde.

Beide Annahmen, die eines rein teleangiektatischen bzw. kavernösen Sarkoms und die eines perivaskulären Sarkoms kommen für unsere Geschwulst nicht in Betracht, denn es handelt sich bei der vaskulären Komponente unseres Tumors nicht bloß um Erweiterung und mäßige Vermehrung der Bluträume, sondern auch, und das ist eben das Charakteristische, um ein exzessives Wuchern des Blutraumendothels und sogar um ein Aussprossen dieser Endotheltriebe in die Umgebung hinein. Es ist ein richtiger angioblastischer Prozeß, bei dem die Bildung neuer bluthaltiger Röhren oder wenigstens der Versuch hierzu das Wesentliche ist. Nur mit dem Unterschied, und das ist eben die besondere Eigentümlichkeit des Tumors, daß die Zellproliferation in ganz besonderem Maße hervortritt und somit die Annahme eines bloßen Angioms oder bloßer reichlicher Kapillarvermehrung von vornherein außer Betracht bleibt.

Ist nun diese Kombination zwischen Sarkom und Angiom in unserm Geschwülstchen ein bloßes gemeinschaftliches Nebeneinander beider Typen ohne genetische Beziehung zueinander, sozusagen eine Art Symbiose zwischen Sarkom und Angiom? Beobachtet ist diese rein symbiotische

Kombination schon öfters, wenn auch relativ selten und Borst will für diese Kombination und nur für diese den Namen Angiosarkom gebraucht wissen. Ist unsere Geschwulst ein solches symbiotisches Angiosarkom oder nicht?

Die Frage ist zu verneinen. Die Verbindung zwischen Angiom und Sarkom ist bei unserm Tumor eine viel innigere, sie ist eine genetische, die Endothelien der Bluträume sind die Bausteine, aus denen das ganze Tumorparenchym, „Angiom" plus „Sarkom" aufgebaut ist.

Dafür spricht folgendes: Schon die Vergrögrößerung, Vermehrung und Übereinanderschichtung der Blutgefäß-Endothelien läßt eine verdächtige Hyperplasie derselben erkennen. Eine geringgradige Endothelvermehrung und Schichtung trifft man neben der Gefäßneubildung allerdings auch bei den reinen Angiomen, und insbesonders bei dem Angioma hypertrophicum.

Nicht vereinbar mit einem Angiom, auch nicht mit dem hypertrophischen, ist aber die exzessive Zellproliferation, wie sie hier am Endothel der Bluträume anzutreffen ist: Man sieht den Endothelbelag nicht bloß wie dort beim hypertrophischen Angiom vermehrt und schön ordentlich übereinander geschichtet, mit Front gegen die Gefäßmitte. Hier haben die gewucherten Endothelzellen stellenweise die, sagen wir, vorschriftsmäßige Endothelrichtung verlassen, sie stehen dicht nebeneinander gedrängt, stellenweise schräg oder pallisadenartig mit ihrer Längsachse senkrecht auf der Innenwand der Bluträume. Auch die Zellhaufen innerhalb der Lumina, wie an-

geschwemmte Zellbänke dem Ufer vorliegend oder außerhalb des Endothelsaumes in Reihen oder Haufen zusammengedrängt, stimmen nicht zu einem Angiom. Besonders aber trifft das Unstimmige zu für die Endothelsprossen, die in geschwulstartig übertreibender Fülle nach allen Seiten als schmale und breitere, solide und kanalisierte Gebilde austreiben und ganz besonders für die massenhaften diffusen Zellwucherungen, die sich direkt nach außen an die hyperplastischen Endothelauskleidungen der Bluträume anschließen. Das ist nicht mehr angiomatös, das ist schon sarkomartiges Wuchern.

Bei einer solchen Überproduktion an endothelialen Zellen ist von vorneherein anzunehmen, daß alles, was an Zellmassen im Ausbreitungsgebiet dieser endothelialen Gebilde und Zellsprossen liegt, weiter nichts ist als eben wieder endotheliale Zellen. Diese Annahme wird zur Sicherheit durch das morphologisch völlig gleiche Aussehen aller Zellen; die Zellen der sarkomähnlichen Haufen gleichen den wuchernden Zellen der Bluträume und der endothelialen angioblastischen Aussprossungen wie ein Ei dem andern.

Unter solchen Umständen wäre es nicht bloß weit hergeholt, sondern direkt verfehlt, für die morphologisch ganz identischen Zellen in den sarkomähnlichen Zellhaufen einerseits und in den angiomatösen Gebilden anderseits verschiedene Herkunft anzunehmen, auch wenn sie mehr Distanz voneinander hielten. Sie halten aber in Wirklichkeit gar keine Distanz, sie gehen im Gegenteil überall ineinander über. Man sieht

die unmittelbaren Übergänge in die diffusen Zellhaufen, und man kann auch die mittelbaren, die kanalisierten und soliden Zellstreifen in das sarkomähnliche Zellgewirr hinein verfolgen. Bald allerdings verlieren sie sich darin wie die Flußströmungen in der See.

Man darf sich nicht etwa daran stoßen, daß diese Endothelsprossen (und -stränge) schon meist nach ganz kurzer Strecke in den sarkomähnlichen Bezirken aufgegangen sind. Es ist eben bei dem besonders gesteigerten Proliferationstrieb der Endothelien in unserer Geschwulst die Sprossung bald ins Durchgehen und Verwildern gekommen, so daß die anfänglichen angioblastischen Versuche teils aufgegeben, teils durch den Überfluß an Zellen überdeckt erscheinen. So erscheint das sarkomähnliche Aussehen der Zellhaufen als natürliche Folge der Entstehungsart. „Wird die strangförmige, netzartige Anordnung stellenweise aufgegeben, so treten diffuse Wucherungen der Angioblasten auf", sagt Borst. Für die große Zahl der direkt von Geschwulstzellen umgebenen Bluträume wird man, wie schon erwähnt, eine von vornhinein diffuse blastomatöse Wucherung der Endothelien unter Verzicht auf angioblastische Versuche annehmen müssen.

Dazu kommt noch etwas: selbst inmitten der ungeordneten Zellhaufen verraten uns recht häufige, allerdings schwer erkennbare kapillarähnliche Längs- und Querschnitte und felgenartig gebogene Endothelien die ursprüngliche Konstruktionsanlage.

Je mehr man untersucht, desto deutlicher und auffälliger zeigt sich die Tendenz der Zellen, auch der sarkomähnlichen Haufen, sich zu Zellketten und zweischichtigen Bändern zusammenzulegen und der „wenn auch geschwulstmäßig verzerrte Charakter des normalen Blutgefäßgewebes" (Borst).

Wo soll man nun unser Geschwülstchen einreihen? Sicher hätte man ihm vor nicht vielen Jahren in Anbetracht der Verflechtung des sarkomatösen Geschwulstyps mit dem angiomatösen den von Waldeyer vorgeschlagenen aber zu viel umfassenden und vieldeutigen Namen Angiosarkom gegeben.

Nach den einschränkenden Grundsätzen, die Borst für den Begriff Angiosarkom aufgestellt hat und die unseren differentialdiagnostischen Erwägungen zugrunde gelegt sind, ist diese Bezeichnung für unseren Tumor, weil eben eine genetische und nicht bloß eine symbiotische Verbindung vorliegt, unzulässig. Borst will den Ausdruck Angiosarkom lediglich auf solche Tumoren beschränken, welche die (seltene) Kombination eines einfachen Angioms mit gewöhnlichem Sarkom darstellen. Wie soll dann aber der Tumor heißen?

Es wird am besten sein, die Richtlinien, welche Borst für die Klassifikation der einschlägigen Geschwülste aufgestellt hat, hier anzuführen. Er sagt: „Jene Tumoren aber, in welchen genetische Beziehungen zwischen Gefäßen und Tumorzellen bestehen, in dem Sinne, daß die Gefäßwandzellen selbst, nämlich Endothelien und Perithelien (also Angioblasten) die Mutterzellen

der Geschwulst sind, sollte man als angioblastische Sarkome oder sarkomartige Angiome (Angioma sarcomatodes) bezeichnen. Demgemäß müßten in einer solchen Geschwulst die Charaktere des normalen Blut- und Lymphgefäßgewebes mehr oder weniger deutlich — wenn auch geschwulstmäßig verzerrt — hervortreten.

„Es handelt sich also um atypische Neubildungen mit angioblastischem Wachstumstypus. Solche Geschwülste nennen wir auch Endotheliome und Peritheliome und unterscheiden hier Lymphangioendotheliome und Hämangioendotheliome und unter den letzteren Geschwülste, die von den Endothelien der Blutgefäße ausgehen, als Hämangioendotheliome im engeren Sinne (intravaskuläre Form) und solche, die von den Perithelien der Blutgefäße und ähnlichen Elementen ihren Ursprung nehmen: Peritheliome (perivaskuläre Form)." So Borst.

Diese Richtlinien sind so klar und bestimmt und die Merkmale unserer Geschwulst so ausgeprägt, daß sich die Klassifikation und Benennung unserer Geschwulst ganz von selbst ergibt: Es handelt sich, etwas allgemein ausgedrückt, um eine atypische Neubildung mit angioblastischem Wachstumstypus, ein angioblastisches Sarkom nach Borst.

Da sich aber die Herkunft der Geschwulstelemente von den Endothelien der Blutgefäße mit Sicherheit feststellen läßt und der Blutgefäßcharakter in der Geschwulststruktur trotz geschwulstmäßiger Verzerrung unverkennbar ist, so wird man den Tumor noch präziser benennen

als Hämangioendotheliom (intravaskuläre Form).

Von den bisher beschriebenen Hämangioendotheliomen unterscheidet sich unser Tumor durch ein verhältnismäßig starkes Überwiegen der diffusen Endothelwucherung über den angioblablastischen Wachstumstyp bei gutem Erkennbarbleiben der genetischen Beziehungen.

Klinisch ist an dem Geschwülstchen, wenn man von der histologischen Klassifikation absieht, nichts Besonderes.

Die Therapie war von selbst gegeben. Es kommt eben bei allen zirkumskripten Tumoren der Vola nur die Exstirpation in Betracht. Und sie muß eine möglichst frühzeitige und außerordentlich sorgfältige dann sein, wenn wie hier mit der Möglichkeit und sogar Wahrscheinlichkeit eines malignen Geschwulstcharakters zu rechnen ist.

Differentialdiagnostisch kamen als zirkumskripte, von der Haut ausgehende oder dieselbe frühzeitig einbeziehende Tumoren der Vola manus neben dem Endotheliom in Betracht das Sarkom, das Carzinom, das Fibrom und Fibropapillom, das zirkumskripte Angiom, die Epithelzyste und vielleicht noch das Granulom.

In erster Linie das Sarkom. Es ist die häufigste zirkumskripte Geschwulst der Vola und kommt hier besonders als Hautsarkom, seltener als Sarkom der Sehnenscheiden vor. Man soll sich aber gegenwärtig halten, daß z. B. die beiden einzigen in der Volarhaut gelegenen „sarkomatösen“ Tumoren der Hellerschen Zusammen-

stellung, wie Heller ausdrücklich betont, Endotheliome waren, und zwar Lymphangioendotheliome. Diese Sarkome der Hohlhand bieten, solange sie lokalisiert bleiben, genau das Aussehen wie unser Geschwülstchen: kugelig, anfangs mit Epidermis bedeckt und später exulzeriert, nässend, hie und da zu Blutungen Veranlassung gebend. Übereinstimmend wird hervorgehoben, daß diese Volarsarkome anfänglich sehr langsam wachsen, aber mit einem Male bösartig werden können. Besonders unzulängliche chirurgische Eingriffe können das Signal hiezu geben.

Das Karzinom kann ein ähnliches Aussehen bieten und wird an der Vola, wenn auch seltener, beobachtet. Es entsteht meist aus Warzen, Geschwüren oder Narben.

Das zirkumskripte Angiom, insbesonders das hauptsächlich in Betracht kommende kavernöse Hämangiom ist schon durch Aussehen und Kompressibilität vor Verkennung geschützt. Auch an das fungoide Granulom wird man denken, zumal es ebenfalls von weicher Konsistenz ist und bald exulzeriert; es tritt aber so gut wie immer multipel auf. Alle andern in der Vola vorkommenden Geschwülste hätten für unsern Tumor nur in seinem ersten Entwicklungsstadium vor der Exulzeration differentialdiagnostisch in Frage kommen können. So das an der Vola übrigens sehr seltene Fibrom der Kutis und die Epithelzyste. Beide sind aber hinreichend charakterisiert, so daß sie keine besonderen diagnostischen Schwierigkeiten bieten. Über der traumatischen Epithelzyste wird meist eine kleine narbige Hautveränderung an den Geschwulstcharakter denken

lassen. Sonst bleibt die Haut über der Epithelzyste wie über den Fibromen erhalten.

Für die Beurteilung des Geschwulstcharakters im klinisch-prognostischen Sinn waren keine Anhaltspunkte vorhanden als die Wachstumsdauer (4 Monate), die Begrenzung und die Lokalisierung. Das mikroskopische Bild konnte, der prognostischen Mittelstellung der Endotheliome entsprechend, zu einer nachträglichen schärferen Beurteilung nicht beitragen. Wenn in unserer Geschwulst auch jede Spur von einer Kapsel fehlt, so bedeutet das noch nicht absolut malignen Charakter. So war bei dem von Heller berichteten Endotheliom der Volarhaut aus der Leipziger chirurgischen Poliklinik die Geschwulst ebenfalls nicht scharf abgegrenzt gewesen, und doch hatte sie $5^1/_2$ Jahre gebraucht, um Taubeneigröße zu erreichen, und blieb während der Beobachtungszeit von $2^1/_2$ Jahren rezidivfrei. Es mußte dem Geschwülstchen klinisch eine Mittelstellung zwischen gutartig und bösartig zugesprochen werden, etwa wie dem Hautsarkom der Hohlhand. Das bisherige Rezidivfreibleiben spricht an sich noch nicht für benignen Geschwulstcharakter, sondern lediglich für den technisch und zeitlich genügenden chirurgischen Eingriff.

* * *

Zum Schlusse sei es mir noch gestattet, Sr. Exzellenz Herrn Prof. Dr. von Angerer für die gütige Übernahme des Referates und Herrn Professor Dr. Ach für die Überlassung der Arbeit meinen verbindlichsten Dank auszusprechen.

Literaturverzeichnis.

Amann: Kurzgefaßtes Lehrbuch der mikroskopisch-gynäkol. Diagnostik 1897.

Arnold: Ein Myxosarcoma teleangi ectodes cysticum der Pia mater etc. Virch.-Arch. 51, 1870.

Berblinger: Geschwülste, In Therapie des prakt. Arztes von Müller 1914.

Billroth u. Winiwarter: Die allg. chirurg. Path. u. Ther. 1906.

Borrmann: 1. Ein Blutgefäßendotheliom, Virch.-Arch. 151;
2. Zum Wachstum u. zur Nomenklatur der Blutgefäßgeschwülste. Virch.-Arch. 157;
3. Blutgefäßendotheliome. Lubarsch u. Ostertag. Ergebnisse usw. VII. 1900/01.

Borst: 1. Die Lehre von den Geschwülsten 1902.
2. Die Geschwülste in Aschoffs Path. Anatomie 1913.

Burkhardt: Sarkome und Endotheliome. Beitr. z. klin. Chir. 36.

Cohnstein: Virch.-Arch. 125.

Colmers: Über Sarkome und Endotheliome des Penis. Zieglers Beitr. 34.

v. Dembowsky: Onthol. Beiträge, Deutsche Zeitschrift f. Chir. 32. Deutsche Chir. von Billroth u. Lücke, Lief. 64.

v. Driessen: Untersuchungen über glykogenreiche Endotheliome. Zieglers Beitr. 12.

Ebert u. Spude: Familiäre Endotheliome. Virch.-Arch. 153.

Elschnig: Hämangioendothelioma tuberosum multiplex, Wiener med. Presse 1896, Nr. 5.

Eyl: Über einen Fall von Hämangioendotheliom. Inaug.-Diss. München 1907.
Giesen: Beitrag zur Kasuistik d. Hämangioendotheliome. Inaug.-Diss. München 1906.
Guth: Über Hämangioendothelioma tuberosum multiplex. Arch.- f. Derm. u. Syph. Erg. Bd. 1900.
Friedrich: Handbuch d. prakt. Chir., 4. Aufl., 5. Bd. 1914.
v. Hansemann: 1. Atlas der bösartigen Geschwulste 1910.
2. Deutsche med. Wochenschr. 1896 Nr. 4.
Hansen: Hämangioendothelioma intravasculare uteri. Virch.-Arch. 171.
Harms: Über Endotheliom u. Sarkom des oberen Humerusendes. Inaug.-Diss. München 1900.
Heidenhain: 1. Versuche u. Fragen zur Lehre von der Lymphbildung. Pflügers Arch. 49.
2. Neue Versuche über die Aufsaugung. Pflügers Arch. 56, 62.
Heller: Zur Kenntnis der Sarkome und Fibrome an Hand und Fingern. Inaug.-Diss. Leipzig 1902.
Henke: Mikroskopische Geschwulstdiagnostik 1906.
Hinsberg: Die klinische Bedeutung der Endotheliome der Gesichtshaut. Beitr. z. klin. Chir. 24. Bd. 1899.
Jarisch: Zur Lehre von den Hautgeschwülsten. Arch. f. Derm. u. Syph. 28.
Jores: Ein Fall von sarkom. Angiom der Milz und Leber. Zentralbl. f. allg. Path. 19.
Kaposi: Über einen Fall von sog. Sarcomatosis cutis. Beitr. z. klin. Chir. 24. 1899.
Kaufmann: Lehrb. der spez. path. Anatomie 1911.
Klapp: Wullsteins u. Wilms Lehrbuch der Chir. 1914.
König: Über multiple Angiosarkome. Arch. f. klin. Chir. 59.
Kolaczek: Über die Angiosarkome. D. Z. f. Chir. 9 u. 13.

Krompecher: Über die Geschwülste, insbes. die Endotheliome d. Hodens. Virch.-Arch. 151. Suppl.
Langhans: Kasuistische Beiträge zur Lehre von der Gefäßgeschwulst. Virch.-Arch. 75.
Lexer: Lehrbuch der allg. Chir. 1914.
Limacher: Über Blutgefäßendotheliome der Struma. Virch.-Arch. 151. Suppl.
Lubarsch: Sarkome. Lubarsch u. Ostertag. Ergebnisse usw. II. 1895.
Marckwald: Ein Fall von multiplen, intravaskulärem Endotheliom etc. Virch.-Arch. 141.
Maurer: Ein Beitrag zur Kenntnis des Angiosarkoms. Virch.-Arch. 77.
Mönckeberg: Endotheliom. Lubarsch u. Ostertag. Ergebnisse usw. X. 1904/05.
Most: Virch.-Arch. 154.
Mulert: Ein Fall von multiplen Endotheliomen der Kopfhaut. Inaug.-Diss. Rostock 1897.
Muthmann: Über einen seltenen Fall von Gefäßgeschwulst der Wirbelsäule. Virch.-Arch. 172.
Nauwerck: Über einen Fall von zentralem hyperplastischem Capillarangiom etc. Virch.-Arch. 111.
Oberndorfer: Ein zystisches Endothelioma sarcomatodes der Vena umbilicalis. Festschr. f. Bollinger 1903.
Orth: Path.-anatom. Diagnostik 1900.
Ribbert: 1. Geschwulstlehre 1904.
2. Ergänzung, Beiträge zur Entstehung der Geschwülste 1906.
Ritter: Der Fettgehalt in den Endotheliomen etc. D. Z. f. Chir. 50, 1899.
Rückert u. Mollier: Die erste Entstehung der Gefäße und des Blutes bei Wirbeltieren. Hertwigs Handbuch d. vergleichenden Entwicklungslehre 1906.
Schlesinger: Blutgefäßendotheliom, entstanden auf dem Boden von Haemorrhoiden. Virch.-Arch. 180.
Schmaus u. Herxheimer: Grundr. d. pathol. Anatomie 1915.
Schwalbe: Lehrbuch der allg. Pathologie 1912.

Silberberg: Ein Fall von Endothelioma uteri.
Steudener: Beiträge zur Onkologie. Virch.-Arch. 42.
Tanaka: Über die klin. Diagnose von Endotheliomen und ihre eigentümliche Metastasenbildung. D. Z. f. Chir. 51.
Virchow: Die krankhaften Geschwülste III.
Vogt: Chir. Krankheiten der oberen Extremitäten.
Volkmann: Über endotheliale Geschwülste etc. D. Z. f. Chir. 41.
Waldeyer: Myxoma intravasculare urlorescens funiculi spermat. etc. Virch.-Arch. 44.
Wassilieff: Zur Frage vom Hämoendothelioma angioplasticum. Frankf. Zeitschr. f. Path. VII, 3.
Wilms: Die Mischgeschwülste 1899.
Wolters: Hämangioendothelioma tuberosum multiplex u. Hämangiosarkoma cutis. A. f. Derm. u. Syph. 53.
Zahn: Beitr. zur Geschwulstlehre. Deutsche Zeitschr. f. Chir. 22.
Zetkin: Über das Hämangioendotheliom des Knochenmarks. Inaug.-Diss. München 1910.
Ziegler: Lehrb. der allg. Path. u. path. Anatomie 1905.

* * *

Lebenslauf.

Ich, Hans Pröll, wurde am 29. April 1865 zu Daßwang in der Oberpfalz geboren. 1884 absolvierte ich das Gymnasium zu Regensburg und studierte dann Medizin an den Universitäten München und Erlangen. 1891 bestand ich die ärztliche Prüfung. Nach Beendigung meiner Militärdienstzeit war ich 3 Jahre praktischer Arzt in Pyrbaum (Oberpfalz) und dann 19 Jahre in Dietfurt a. d. Altmühl. Von da rückte ich mit Beginn des Krieges zu einem Landwehr-Infanterieregiment ein und machte als Bataillons- und Regimentsarzt an der Westfront Dienst bis zu meiner Erkrankung im August 1915. Seit Dezember 1916 bin ich wieder gv. und im Lazarettdienst verwendet.

Tafel 1.

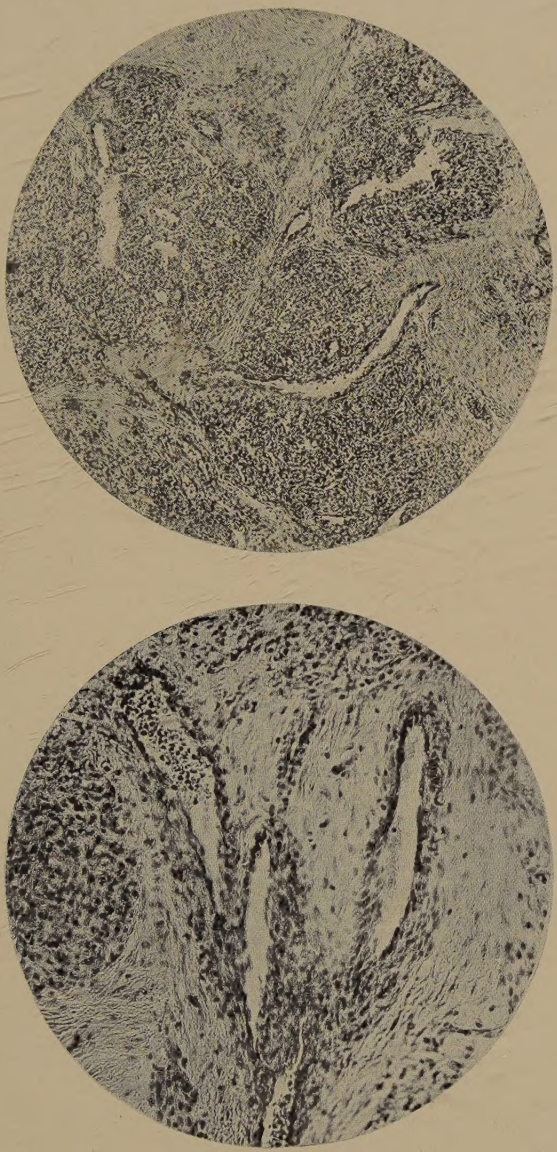

Tafel 2.